

# 高校男子サッカー選手の腰部多裂筋横断面積について

## ～超音波画像装置による利き足側と非利き足側の比較～

手 島 遼 太<sup>1)</sup> 福 田 翔<sup>1)</sup> 玉 井 侑<sup>1)</sup>  
山 口 竜 彦<sup>2)</sup> 小 山 浩 司<sup>1)</sup>

### I. 緒 言

近年、腰痛患者に対する後療法や腰痛の予防を目的としたトレーニングに関して、体幹深層筋のひとつである腰部多裂筋に着目した研究が多く行われている。Hidesら<sup>1)</sup>やMayerら<sup>2)</sup>は、MR画像を用いて腰痛患者の腰部多裂筋について調査し、腰部多裂筋の萎縮、脂肪組織への置換といった構造的変化を報告している。また簡便かつ非侵襲的に評価を行うことができる超音波画像装置を用いた片側性腰痛患者の評価では、患側の腰部多裂筋の横断面積が健側に比し有意に減少していると報告されている<sup>3)</sup>。さらに、超音波画像装置を用いた腰部多裂筋の測定信頼性については、高い信頼性・妥当性が証明されている<sup>4, 5)</sup>。

サッカーは傷害の発生頻度が高いスポーツであると言われている。サッカー選手の傷害は、その競技特性から腰部や下肢に好発することが報告されている<sup>6)</sup>。また、一侧の腰部多裂筋の大きさが小さい選手は、腰痛や下肢の損傷を発生しやすいと報告されている<sup>7)</sup>。以上より、超音波画像装置を用いた腰部多裂筋の評価を行うことは臨床的に有意義であると考えている。

サッカー選手におけるキック動作は、体幹の回旋および股関節の屈曲を含む非対称の動作であるため、脊柱の捻じれを誘発し、筋の不均衡（左右差）を生じると報告されている<sup>8)</sup>。また、超音波画像装置を用いた腰部多裂筋横断面積について、腰痛の既往のない健常人では、第4、5腰椎レベルで利き手、利き足側の腰部多裂筋横断面積が有意に大きかったと報告されている<sup>9)</sup>。このことから、我々はサッカーの競技特性から利き足側と非利き足側の腰部多裂筋横断面積に違いが存在するのではないかと仮説を立てた。

そこで本研究では、高校男子サッカー選手を対象に腰痛の既往歴の有無による利き足側と非利き足側の腰部多裂筋横断面積を比較検討することを目的とした。

### II. 対象および方法

#### 1. 対象

本研究では、全国大会出場レベルの高校男子サッカー選手80名を対象とした。本研究は東京有明医療大学倫理審査委員会の承認を受け実施した（有明医療大研第198-2号）。対象者には実験に先立ち、研究の趣旨を十分に説明し文書で同意を得て行った。

#### 2. アンケート調査

アンケート調査の内容は、年齢、身長、体重、利き足、ポジション、腰痛の既往歴とし、対象者に回答を求めた。なお、利き足の定義はサッカーボールを蹴る足とした。アンケート調査により得られた結果から、過去に腰痛の既往歴を持たない選手（健常群）60名と過去1年以内に非特異的腰痛の既往歴を持つ選手（腰痛群）20名に群分けした。除外基準としてvisual analogue scaleの値が30mm未満、70mm以上の者、神経症状・しびれがある者、1年以上前に腰痛の既往がある者、利き足が両側の者を対象から除外した。身体特性は表1に示す。

#### 3. 超音波画像装置

腰部多裂筋の描出には、超音波画像装置（GE社製LOGIQ-e）、リニアプローブ、Bモードを使用し、1名の検者が描出した。測定肢位は腹臥位とし、腹部に枕を挿

表1 サッカー選手の基本属性

	健常群 (n=60)	腰痛群 (n=20)	P 値
年齢（歳）	16.1 ± 0.8	15.7 ± 0.8	0.018
身長（cm）	171.4 ± 5.2	171.1 ± 4.6	0.414
体重（kg）	60.6 ± 5.2	61.4 ± 7.2	0.992
BMI（kg/m <sup>2</sup> ）	20.6 ± 1.5	21.0 ± 2.0	0.867
競技歴（年）	10.2 ± 2.3	9.2 ± 2.2	0.017

平均値 ± 標準偏差, BMI : Body Mass Index

<sup>1)</sup> 東京有明医療大学大学院保健医療学研究科 E-mail address : koyama@tau.ac.jp

<sup>2)</sup> 日本柔道整復専門学校

入した。描出条件として、周波数 8 MHz、深度 50mm、焦点 20mm とした。

#### 1) 横断像の描出

描出方法は先行研究<sup>1)</sup>と同様に、棘突起より 2 cm 外側にプローブの中心を設置し短軸像にて第 4 腰椎（以下：L 4）レベルおよび第 5 腰椎（以下：L 5）レベルの左右両側の腰部多裂筋横断面の描出を行った（図 1）。

#### 2) 横断面積の測定

腰部多裂筋横断面のランドマークは、内側の棘突起、下方の椎弓、外側の腰部多裂筋と脊柱起立筋の間の筋膜、上方の皮下組織とした。ランドマークで囲われた面積を腰部多裂筋横断面積とし、画像解析ソフト Image J を用いて腰部多裂筋横断面積を算出した（図 2）。

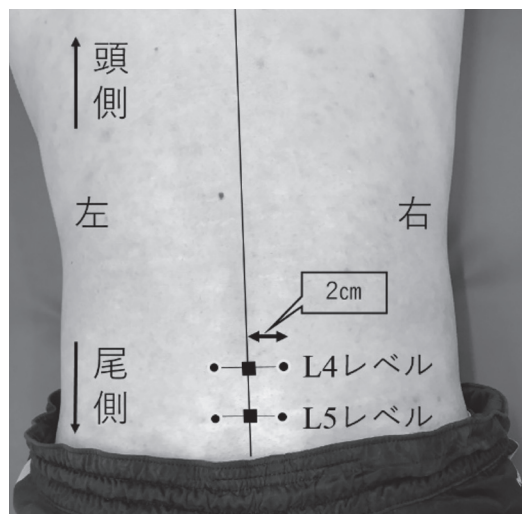


図 1 腰部多裂筋の描出部位  
棘突起(■)より 2 cm 外側(●)の位置にプローブの中心を脊柱と垂直に設置した。

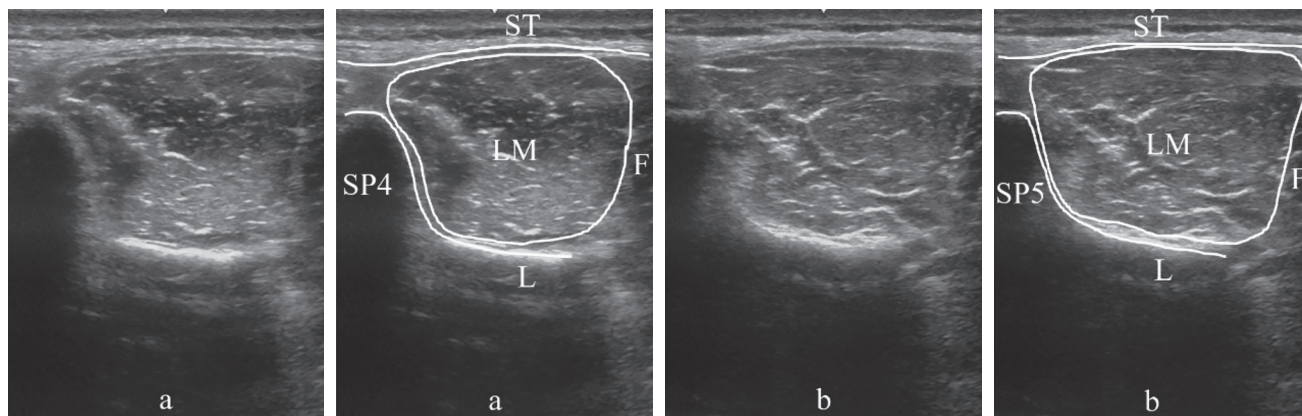


図 2 腰部多裂筋横断面の超音波画像  
a は、L 4 レベル、b は、L 5 レベル。  
得られた画像のそれぞれ右側に、白線で各ランドマークを明示した。  
SP：棘突起、L：椎弓、F：筋膜、ST：皮下組織、LM：腰部多裂筋

#### 4. 統計解析

得られたデータに対して、Shapiro-Wilk の正規性の検定を行い、正規分布が確認できた値の群間比較には対応のない t 検定、利き手側と非利き手側の比較には対応のある t 検定を使用した。また正規分布を認めなかったものは Mann-Whitney U test を行った。統計処理は IBM SPSS (Version 23.0) を用い、有意水準 5 % 未満を統計的に有意とした。

### Ⅲ. 結 果

#### 1. サッカー選手の基本属性

サッカー選手の基本属性を表 1 に示す。年齢および競技歴に有意な差を認めた。

#### 2. 腰部多裂筋の横断面積 (利き足側 vs 非利き足側)

L 4 レベルの腰部多裂筋横断面積では、両群ともに有意な差を認めなかった。一方、L 5 レベルの腰部多裂筋

表 2 L 4 レベルの腰部多裂筋断面積

	利き足側 (cm <sup>2</sup> )	非利き足側 (cm <sup>2</sup> )	P 値
健常群 (n = 60)	5.82 ± 0.9	5.89 ± 1.0	0.540
腰痛群 (n = 20)	6.11 ± 0.9	6.21 ± 1.2	0.583

平均値 ± 標準偏差

表 3 L 5 レベルの腰部多裂筋断面積

	利き足側 (cm <sup>2</sup> )	非利き足側 (cm <sup>2</sup> )	P 値
健常群 (n = 60)	6.53 ± 0.8	6.70 ± 0.7	0.018
腰痛群 (n = 20)	6.71 ± 0.9	7.10 ± 0.7	0.003

平均値 ± 標準偏差

横断面積では、両群ともに利き足側が非利き足側に比べ有意に低値を示した ( $p<0.05$ ) (表 2, 3)。

#### Ⅳ. 考 察

本研究では、高校男子サッカー選手を対象に超音波画像装置を用いて、腰痛の既往歴の有無による利き足側と非利き足側の腰部多裂筋横断面積を比較検討することを目的とした。その結果、先行研究<sup>9)</sup>とは異なり、利き足側の腰部多裂筋横断面積が小さいことが明らかになった。

先行研究<sup>9)</sup>において、上下肢ともに右利きの健常な若年男性55名では、非利き足側の横断面積は $6.89 \pm 0.99 \text{ cm}^2$ であり、本研究で得られた非利き足側の横断面積の数値と類似していることから、我々の計測値は信頼性のあるデータであると考えられた。

本研究では、L 5レベルの腰部多裂筋横断面積でのみ利き足側と非利き足側の間に有意差が認められた。Hidesら<sup>10)</sup>は、オーストラリアのエリートフットボール選手63名を対象とし、核磁気共鳴画像法 (MRI) を用いて、体幹筋の大きさについて縦断的に調査した結果、腰部多裂筋の萎縮の量は椎骨レベルで異なり L 4レベルで3.8%、L 5レベルで9.1%小さくなっていると報告している。このことから L 4レベルに比べ、L 5レベルの腰部多裂筋横断面積がより小さくなりやすいのではないかと考えられる。

また本研究では、健常群および腰痛群ともに、腰部多裂筋横断面積の左右差を認めた。サッカーの競技特性で

あるキック動作は、左右非対称な動作である<sup>8)</sup>。そのため、腰部に加わる回旋ストレスは左右で異なり、利き足側と非利き足側の間で腰部多裂筋横断面積に差が生じたのではないかと考えられる (図 3)。しかしながら、本研究において利き足側の腰部多裂筋横断面積が、非利き足側に比べ低値を示した理由については詳細な検討をすることができなかった。今後、サッカー選手の利き足側の腰部多裂筋横断面積が小さくなる要因の検討、さらには、腹横筋、腰方形筋および脊柱起立筋と多裂筋を比較する調査が必要であると考えている。

#### Ⅴ. 結 語

本研究では、高校男子サッカー選手を対象に腰痛の既往歴の有無による利き足側と非利き足側の腰部多裂筋横断面積を比較検討することを目的とした。

その結果、L 5レベルの腰部多裂筋横断面積において、非利き足側に比べ、利き足側の腰部多裂筋横断面積が小さいことが明らかになった。本結果は、将来的に超音波画像装置を用いて、サッカー選手の腰部多裂筋横断面積を検討する際に有用な情報になると考えられる。

#### 参考文献

- 1) Hides JA, Richardson CA, Jull GA. Multifidus muscle recovery is not automatic after resolution of acute, first-episode low back pain. *Spine* 1996 ; 21 ( 23 ) : 2763-2769.
- 2) Mayer TG, Vanharanta H, Gatchel RJ, et al. Comparison of CT scan muscle measurements and isokinetic trunk strength in postoperative patients. *Spine* 1989 ; 14 ( 1 ) : 33-36.
- 3) Hides JA, Stanton WR, McMahon S, et al. Effect of stabilization training on multifidus muscle cross-sectional area among young elite cricketers with low back pain. *J Orthop Sports Phys Ther* 2008 ; 38 ( 3 ) : 101-108.
- 4) Hosseinfar M, Akbari A, Ghiasi F. Intra-Rater Reliability of Rehabilitative Ultrasound Imaging for Multifidus Muscles Thickness and Cross Section Area in Healthy Subjects. *Glob J Health Sci* 2015 ; 7 ( 6 ) : 354-361.
- 5) Huang Q, Li D, Zhang Y, et al. The Reliability of Rehabilitative Ultrasound Imaging of the Cross-sectional Area of the Lumbar Multifidus Muscles in the PNF Pattern. *J Phys Ther Sci* 201 ; 26 ( 10 ) : 1539-1541.
- 6) 金子保敏, 金澤篤志. 千葉県ユースサッカー選手における傷害の発生と受傷状況に関する調査. *日本体育学会大会号* 1997 (48) : 567.
- 7) Hides JA, Stanton WR, Mendis MD, et al. Small Multifidus Muscle Size Predicts Football Injuries. *Orthop J Sports Med* 2014 ; 2 ( 6 ) : 1-9.
- 8) Mozes M, Papa MZ, Zweig A, et al. Iliopsoas injury in soccer players. *Br J Sports Med* 1985;19 ( 3 ) : 168-170.
- 9) 遠藤佳章, 久保 晃, 木村和樹 ほか. 健常若年男性における腰部多裂筋横断面積の腰椎各レベルでの左右差. *理学療法学* 2017 ; 44 ( 1 ) : 42-46.
- 10) Hides J, Stanton W. Muscle imbalance among elite Australian rules football players : a longitudinal study of changes in trunk muscle size. *J Athl Train* 2012 ; 47 ( 3 ) : 314-319.



図3 ボールキック時の姿勢  
非利き足側でバランスを取りキック動作を行っている。